

Hepatische Enzephalopathie – primäre und sekundäre Prophylaxe

Dr. Christian Labenz, Prof. Dr. Joachim Labenz

Hepatische Enzephalopathie (HE)

Die Hepatische Enzephalopathie (HE) ist eine schwerwiegende Komplikation der Leberzirrhose. Sie ist definiert als potenziell reversible Störung des Zentralnervensystems mit motorischen und neuropsychiatrischen Symptomen bei Patienten mit akutem Leberversagen, Patienten mit erworbenen oder angeborenen portosystemischen Shunts und vor allem bei Patienten mit Leberzirrhose^{1,2}. In der hier vorliegenden Übersichtsarbeit soll es vor allem um die HE bei Patienten mit Leberzirrhose gehen.

Die Symptome der HE reichen von klinisch nicht detektierbaren kognitiven Veränderungen bis zum Koma. Die Schweregradeinteilung der HE erfolgt anhand der West-Haven-Kriterien. Abhängig vom Schweregrad der Symptome wird die HE in zwei Untergruppen geteilt. Unter dem Oberbegriff der overten HE (OHE, offensichtliche HE) werden die höheren HE-Grade (Grad 2-4) zusammengefasst (siehe Tabelle 1). Bei der HE Grad 2 weisen die Patienten Auffälligkeiten wie Müdigkeit, eine Minderung der Bewusstseinslage, Antriebsstörungen und deutlich verminderte kognitive Leistungsfähigkeiten auf. Zudem kann die Feinmotorik betroffener Patienten gestört sein. Die HE Grad 3 zeichnet sich durch Somnolenz bis zum Stupor aus. Additiv kommt es unter Umständen zum Verlust der räumlichen Orientierung, zu Verwirrtheit und einer verminderten Reaktion auf Schmerzreize. Die HE Grad 4 ist über das Vorliegen eines Komats definiert. Demgegenüber stehen die niedrigeren Grade der HE – die minimale HE (MHE) und die HE Grad 1 – welche gemeinsam als coverte HE (CHE, verdeckte HE) klassifiziert werden. Die MHE ist eine subklinische Krankheitsform, welche nur durch den Einsatz spezialisierter neuropsychologischer und/oder neurophysiologischer Testverfahren detektiert werden kann. Den Goldstandard stellt hier der „Portosystemic Hepatic Encephalopathy Score“ (PHES) dar³. Zusätzlich finden häufig auch die Bestimmung der kritischen Flimmerfrequenz (CFF), der Inhibitory-Control-Test (ICT) oder die Stroop EncephalApp Anwendung^{4,6}. In den letzten Jahren wurden zudem einfachere und kostengünstigere alternative Testverfahren wie der Animal Naming Test oder der Clinical Covert HE Score vorgestellt^{7,8}. Die Diagnose der HE Grad 1 erfolgt klinisch anhand geringgradiger kognitiver Veränderungen wie z. B. leichte mentale Verlangsamung, emotionale Veränderungen bis hin zu Euphorie oder Angst.

Insgesamt entwickeln im Verlauf ihrer Erkrankung etwa 30-40% aller Patienten mit Leberzirrhose eine OHE. Zusätzlich weisen etwa 50% der Patienten eine MHE auf. Das Auftreten einer OHE ist zudem ein Indikator für eine sehr schlechte Prognose. Die 1 Jahres-Morta-

lität nach durchgemachter HE lag in einer Studie von Patienten mit alkoholischer Leberzirrhose bei 64%, die 5 Jahres-Mortalität sogar bei 85%⁹. Zusätzlich hat die HE deutliche Auswirkungen auf die kognitive Funktion betroffener Patienten. Obwohl der Großteil des initialen kognitiven Defizits während einer akuten HE-Episode reversibel ist, verbleibt nahezu immer ein sich über die Zeit summierender kognitiver Schaden¹⁰. Auch die CHE, obwohl klinisch nicht bzw. nur schwer zu detektieren, beeinträchtigt Patienten auf verschiedenen Ebenen. Studien konnten zeigen, dass die CHE die Lebens- und Schlafqualität betroffener Patienten relevant reduziert¹¹. Zudem haben Patienten mit CHE eine erhöhte Sturzneigung und sind daher anfällig für Frakturen¹². Kontrovers diskutiert wird zudem die Fahrtauglichkeit von Patienten mit CHE oder nach durchgemachter OHE. Eine Studie konnte nachweisen, dass bereits Patienten mit einer MHE in 52% der Fälle zweifelhaft oder eindeutig fahruntauglich waren. Bei Patienten mit klinisch manifester HE stieg der Anteil sogar auf 61%¹³.

Behandlung von Patienten mit Leberzirrhose ohne bisherige overte HE

Primärprophylaxe der HE

Unter einer Primärprophylaxe versteht man die präventive Behandlung von Patienten mit hohem Risiko für die Entwicklung einer Erkrankung. Die einzige Indikation für eine Primärprophylaxe der HE besteht bei Patienten mit Leberzirrhose bei Nachweis einer oberen gastrointestinalen Blutung (z. B. Varizenblutung). Therapie der ersten Wahl ist hier die Gabe von nicht resorbierbaren Disacchariden, wie z. B. Lactulose¹. Eine Metaanalyse verschiedener Studien konnte die Wirksamkeit mit einer *number needed to treat* von 7 belegen¹⁴.

Eine Studie verglich die Wirksamkeit von Rifaximin und Lactulose in der Primärprävention der OHE bei oberer gastrointestinaler Blutung¹⁵. Hier konnte kein Vorteil für Rifaximin nachgewiesen werden. Da Rifaximin in Deutschland aktuell nur für die Sekundärprävention zugelassen ist, wird in der aktuell gültigen Leitlinie keine Empfehlung zum Einsatz von Rifaximin für die Primärprophylaxe gegeben¹.

Prinzipiell kann jede Behandlung der zugrundeliegenden Lebererkrankung als Primärprävention einer HE angesehen werden. Durch z. B. Alkoholabstinenz, den Einsatz antiviraler Medikamente bei virus-assoziiertem Zirrhose oder adäquater Ernährung bei mangelernährten Patienten kann im Einzelfall die Leberfunktion verbessert und damit indirekt das Risiko für eine HE reduziert werden.

Typ ¹	Grad		zeitlicher Verlauf	spontan oder ausgelöst durch präzipitierende Faktoren
A	MHE	verdeckt (covert)	episodisch	spontan
	1			
B	2	offensichtlich (overt)	rezidivierend	ausgelöst durch präzipitierende Faktoren (Spezifizierung)
	3			
C	4			

A – akutes Leberversagen, B – portosystemischer Bypass, C – Leberzirrhose.

Tabelle 1: Einteilung der Hepatischen Enzephalopathie (modifiziert nach ¹⁾)

Therapie der coverten HE

Die CHE kann betroffene Patienten auf verschiedensten Ebenen beeinträchtigen. Die aktuelle deutsche S2k-Leitlinie und die 2014 publizierte AASLD-/EASL-Leitlinie geben jedoch keine generelle Empfehlung zur Behandlung aller Patienten mit Leberzirrhose und CHE^{1, 2}. Dies hat verschiedene Gründe: 1. Nicht alle Patienten haben gravierende Auswirkungen auf die Lebensqualität und die Alltagstauglichkeit; 2. Eine Prognoseverbesserung durch Therapie ist nicht schlüssig belegt; 3. Eine valide Diagnose ist im Alltag oft schwierig. Aus diesem Grund sollten eine Diagnostik und eine Therapieentscheidung von Fall zu Fall abgewogen werden. Die aktuelle deutsche Leitlinie empfiehlt bei jedem Patienten mit Erstdiagnose einer Leberzirrhose und im Verlauf eine Untersuchung auf eine HE anhand der West-Haven-Kriterien. Bei Patienten mit reduzierter Lebensqualität, Stürzen, Verkehrsunfällen, reduzierter Arbeitsleistung oder auch bei Ausübung bestimmter Berufe (z. B. Berufskraftfahrer) sollte eine entsprechende Diagnostik erwogen werden^{1, 2}.

Da pathologische Ergebnisse in verschiedenen Tests zur Detektion der MHE/CHE, wie z. B. die kritische Flimmerfrequenz oder der PHES, mit einem erhöhten Risiko für die Entwicklung einer OHE und Mortalität assoziiert sind, kann die Therapie der MHE/CHE auch als Prävention der OHE angesehen werden¹⁶⁻¹⁸. Zukünftige Studien müssen zeigen, ob auch die Prognose *quoad vitam* durch eine frühzeitige Intervention verbessert werden kann.

Eine wichtige Rolle im langfristigen Management der CHE und der Sekundärprävention nach OHE spielt die Ernährung (siehe Abbildung 1)¹. Es sollte auf eine ausreichende Energiezufuhr (30-35 kcal/kg Körpergewicht (Idealgewicht) und eine tägliche Eiweißzufuhr von etwa 1,2-1,5 g/kg Körpergewicht (Idealgewicht) geachtet werden. Eine Proteinrestriktion und längere katabole Phasen sind unbedingt zu vermeiden, deshalb werden häufige kleine Mahlzeiten mit einem abendlichen „late night snack“ empfohlen. Bei Intoleranz von tierischen Eiweißen sollte auf Milchprodukte, pflanzliche Eiweiße und ggf. eine Ergänzung durch verzweigtkettige Aminosäuren umgestellt werden. Auch die Gabe von Zinkpräparaten kann im Einzelfall bei entsprechendem Mangel erwogen werden¹.

Sollte eine Ernährungsumstellung nicht ausreichen oder nicht umsetzbar sein, wird als medikamentöse

Therapie der ersten Wahl Lactulose empfohlen. In einer Metaanalyse konnte gezeigt werden, dass Lactulose nicht nur die Ergebnisse in psychometrischen Testergebnissen, sondern auch die Progression hin zu einer OHE vermindern kann¹⁴.

Therapiealternativen bei nicht Ansprechen sind Probiotika, L-Ornithin-L-Aspartat (LOLA) oder Rifaximin (*off-label* in Deutschland). Für Probiotika konnte in einer Metaanalyse ein positiver Effekt hinsichtlich der Besserung einer MHE nachgewiesen werden¹⁹. Es zeigte sich jedoch kein Unterschied zu Lactulose, Rifaximin oder LOLA. Rifaximin war in einer randomisierten Studie hinsichtlich der Reversion einer MHE gegenüber Placebo überlegen²⁰. Die Daten zum Nutzen von oral verabreichtem LOLA sind kontrovers. So fand eine Studie keinen Unterschied zwischen LOLA, Rifaximin und Probiotika hinsichtlich der Verbesserung einer MHE, wobei alle drei Therapeutika Placebo überlegen waren²¹. Jedoch konnte eine Metaanalyse keinen Effekt für den Einsatz von oralem LOLA nachweisen²².

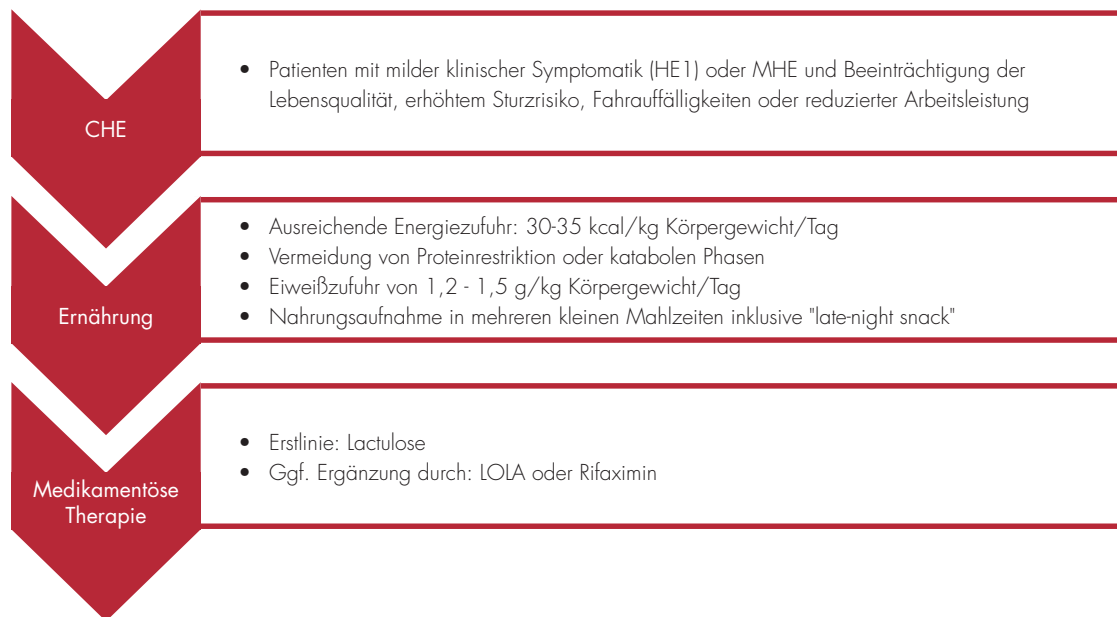
Die Dauer der Therapie bei Patienten mit CHE ist bisher nicht ausreichend untersucht. Aus klinischer Sicht erscheint es sinnvoll, die Therapie zu pausieren, wenn sich der klinische Zustand des Patienten – gemessen an der Leberfunktion und des Ernährungszustands – signifikant gebessert hat. Trotzdem sollte der Behandlungseffekt im kurzfristigen Verlauf überwacht werden. Tests zur Detektion einer CHE sind nicht spezifisch. Sollte sich kein relevanter Behandlungseffekt einstellen, könnte das milde kognitive Defizit andere Ursachen abseits einer CHE haben und damit eine Therapie obsolet machen.

Behandlung von Patienten nach einer overten HE

Sekundärprophylaxe der HE

Die Entwicklung einer OHE stellt einen Meilenstein im Erkrankungsverlauf von Patienten mit Leberzirrhose dar: Das Risiko für ein Rezidiv und die prognostizierte Mortalität sind hoch^{9, 23}. Verschiedene Studien beziferten das Rezidivrisiko auf etwa 50 % für eine zweite HE-Episode²⁴⁻²⁶. Aus diesem Grund wird für jeden Patienten nach durchgemachter OHE eine Sekundärprophylaxe empfohlen¹. Eine Ausnahme stellen Patienten dar, bei denen eine auslösende Ursache identifiziert und durch entsprechende Therapie eliminiert werden

Abbildung 1: Flussdiagramm für die Therapie der coverten Hepatischen Enzephalopathie



konnte. Hier kann ggf. zunächst auf eine Sekundärprophylaxe verzichtet werden². Zusätzlich sollte jeder Patient eine Schulung zur richtigen Ernährung nach den oben genannten Prinzipien erhalten.

Therapeutikum der ersten Wahl ist die Lactulose¹. Die Wirkung von Lactulose zur Risikoreduktion eines Durchbruchrezidivs konnte in einer Metaanalyse bestätigt werden¹⁴. Das Risiko für ein HE-Rezidiv in den nächsten zwölf Monaten kann durch den Einsatz von Lactulose etwa halbiert werden²⁵. Sollte es zu einem Durchbruchrezidiv unter einer Therapie mit Lactulose kommen oder Lactulose nicht vertragen werden, wird Rifaximin als *Add-on* bzw. als Alternative empfohlen^{1,24}.

Für LOLA konnte in einer Metaanalyse eine Wirksamkeit in der Sekundärprophylaxe nicht schlüssig nachgewiesen werden²⁷. Eine kürzlich publizierte, randomisierte und kontrollierte (monozentrische) Studie zeigte eine Überlegenheit von LOLA im Vergleich zu Placebo²⁸. Es konnte jedoch kein Überlebensvorteil unter LOLA nachgewiesen werden. Der Einsatz von Zink, verzweigtkettigen Aminosäuren oder Probiotika kann aktuell aufgrund der vorhandenen Datenlage nicht empfohlen werden^{1,29,30}.

Für den Einsatz des Stickstoffängers Glycerinphenylbutyrat konnten erste positive Ergebnisse für die Risikoreduktion eines HE-Rezidivs erbracht werden³¹. Auf Grund der eingeschränkten Datenlage kann jedoch auch hier bisher keine Empfehlung ausgesprochen werden.

Erste Daten wurden in den letzten Jahren zum fäkalen Mikrobiomtransfer zur Behandlung rezidivierender, therapierefraktärer OHE-Episoden berichtet^{32,33}. Hierbei handelt es sich aktuell um eine experimentelle Option, die nur im Rahmen von Studien durchgeführt werden sollte.

Bei rezidivierenden und therapierefraktären OHE-Episoden sollten betroffene Patienten unbedingt auf das Vorliegen von relevanten portosystemischen Shunts untersucht werden. Diese können unter Umständen

operativ oder interventionell unter Berücksichtigung der Auswirkungen auf die portale Hypertension verschlossen werden und darüber zur Besserung einer HE beitragen³⁴.

Generell muss bei jedem Patienten nach erster OHE-Episode stets die Indikation zur Lebertransplantation kritisch geprüft werden. Eine OHE-Episode ist jedoch kein Kriterium für die Organallokation und kann aktuell nicht zur Vergabe von Sonderpunkten auf der Warteliste herangezogen werden.

Fazit

Die HE ist eine häufig unterdiagnostizierte und unterschätzte Komplikation der Leberzirrhose. Bei jedem Patienten soll initial und im Verlauf nach klinischen Zeichen gefahndet werden. In speziellen klinischen Situationen ist auch die Suche nach einer verdeckten HE (CHE) angezeigt. Lactulose ist das Mittel der ersten Wahl für alle Therapiesituationen. Bei einer OHE-Episode muss immer nach auslösenden Faktoren gefahndet werden. Eine Sekundärprophylaxe ist im Regelfall auf Dauer angezeigt, ausgenommen davon sind Patienten, bei denen eine auslösende Ursache identifiziert und eliminiert werden konnte. Die Suche nach und ggf. Therapie einer CHE beschränkt sich auf Untergruppen von Patienten, die durch diese Komplikation beeinträchtigt oder gefährdet sind.

Literatur

1. Gerbes AL, Labenz J, Appenrodt B et al. [Updated S2k-Guideline "Complications of liver cirrhosis". German Society of Gastroenterology (DGVS)]. *Z Gastroenterol* 2019; 57: 611-680
2. Vilstrup H, Amodio P, Bajaj J et al. Hepatic encephalopathy in chronic liver disease: 2014 Practice Guideline by the American Association for the Study of Liver Diseases and the European Association for the Study of the Liver. *Hepatology* 2014; 60: 715-735
3. Weissenborn K, Ennen JC, Schomerus H et al. Neuropsychological characterization of hepatic encephalopathy. *J Hepatol* 2001; 34: 768-773

4. Kircheis G, Wettstein M, Timmermann I et al. Critical flicker frequency for quantification of low-grade hepatic encephalopathy. *Hepatology* 2002; 35: 357-366
5. Bajaj JS, Hafeezullah M, Franco J et al. Inhibitory control test for the diagnosis of minimal hepatic encephalopathy. *Gastroenterology* 2008; 135: 1591-1600 e1591
6. Bajaj JS, Thacker LR, Heuman DM et al. The Stroop smartphone application is a short and valid method to screen for minimal hepatic encephalopathy. *Hepatology* 2013; 58: 1122-1132
7. Campagna F, Montagnese S, Ridola L et al. The animal naming test: An easy tool for the assessment of hepatic encephalopathy. *Hepatology* 2017, DOI: 10.1002/hep.29146:
8. Labenz C, Toenges G, Huber Y et al. Development and Validation of a Prognostic Score to Predict Covert Hepatic Encephalopathy in Patients With Cirrhosis. *The American journal of gastroenterology* 2019; 114: 764-770
9. Jepsen P, Ott P, Andersen PK et al. Clinical course of alcoholic liver cirrhosis: a Danish population-based cohort study. *Hepatology* 2010; 51: 1675-1682
10. Bajaj JS, Schubert CM, Heuman DM et al. Persistence of cognitive impairment after resolution of overt hepatic encephalopathy. *Gastroenterology* 2010; 138: 2332-2340
11. Labenz C, Baron JS, Toenges G et al. Prospective evaluation of the impact of covert hepatic encephalopathy on quality of life and sleep in cirrhotic patients. *Aliment Pharmacol Ther* 2018; 48: 313-321
12. Roman E, Cordoba J, Torrens M et al. Minimal hepatic encephalopathy is associated with falls. *The American journal of gastroenterology* 2011; 106: 476-482
13. Kircheis G, Knoche A, Hilger N et al. Hepatic encephalopathy and fitness to drive. *Gastroenterology* 2009; 137: 1706-1715 e1701-1709
14. Glud LL, Vilstrup H, Morgan MY. Nonabsorbable disaccharides for hepatic encephalopathy: A systematic review and meta-analysis. *Hepatology* 2016; 64: 908-922
15. Maharshi S, Sharma BC, Srivastava S et al. Randomised controlled trial of lactulose versus rifaximin for prophylaxis of hepatic encephalopathy in patients with acute variceal bleed. *Gut* 2015; 64: 1341-1342
16. Ampuero J, Simon M, Montoliu C et al. Minimal hepatic encephalopathy and critical flicker frequency are associated with survival of patients with cirrhosis. *Gastroenterology* 2015; 149: 1483-1489
17. Patidar KR, Thacker LR, Wade JB et al. Covert hepatic encephalopathy is independently associated with poor survival and increased risk of hospitalization. *The American journal of gastroenterology* 2014; 109: 1757-1763
18. Duarte-Rojo A, Allampati S, Thacker LR et al. Diagnosis of covert hepatic encephalopathy: a multi-center study testing the utility of single versus combined testing. *Metab Brain Dis* 2019; 34: 289-295
19. Viramontes Horner D, Avery A, Stow R. The Effects of Probiotics and Symbiotics on Risk Factors for Hepatic Encephalopathy: A Systematic Review. *J Clin Gastroenterol* 2017; 51: 312-323
20. Sidhu SS, Goyal O, Mishra BP et al. Rifaximin improves psychometric performance and health-related quality of life in patients with minimal hepatic encephalopathy (the RIME Trial). *The American journal of gastroenterology* 2011; 106: 307-316
21. Sharma K, Pant S, Misra S et al. Effect of rifaximin, probiotics, and Lornithine L-aspartate on minimal hepatic encephalopathy: a randomized controlled trial. *Saudi J Gastroenterol* 2014; 20: 225-232
22. Bai M, Yang Z, Qi X et al. Lornithine-L-aspartate for hepatic encephalopathy in patients with cirrhosis: a meta-analysis of randomized controlled trials. *J Gastroenterol Hepatol* 2013; 28: 783-792
23. Amodio P. Hepatic encephalopathy: Diagnosis and management. *Liver Int* 2018; 38: 966-975
24. Bass NM, Mullen KD, Sanyal A et al. Rifaximin treatment in hepatic encephalopathy. *The New England journal of medicine* 2010; 362: 1071-1081
25. Sharma BC, Sharma P, Agrawal A et al. Secondary prophylaxis of hepatic encephalopathy: an open-label randomized controlled trial of lactulose versus placebo. *Gastroenterology* 2009; 137: 885-891, 891 e881
26. Agrawal A, Sharma BC, Sharma P et al. Secondary prophylaxis of hepatic encephalopathy in cirrhosis: an open-label, randomized controlled trial of lactulose, probiotics, and no therapy. *The American journal of gastroenterology* 2012; 107: 1043-1050
27. Goh ET, Stokes CS, Sidhu SS et al. Lornithine L-aspartate for prevention and treatment of hepatic encephalopathy in people with cirrhosis. *Cochrane Database Syst Rev* 2018; 5: CD012410
28. Varakanahalli S, Sharma BC, Srivastava S et al. Secondary prophylaxis of hepatic encephalopathy in cirrhosis of liver: a double-blind randomized controlled trial of Lornithine L-aspartate versus placebo. *Eur J Gastroenterol Hepatol* 2018, DOI: 10.1097/MEG.0000000000001137
29. Chavez-Tapia NC, Cesar-Arce A, Barrientos-Gutierrez T et al. A systematic review and meta-analysis of the use of oral zinc in the treatment of hepatic encephalopathy. *Nutr J* 2013; 12: 74
30. Les I, Doval E, Garcia-Martinez R et al. Effects of branched-chain amino acids supplementation in patients with cirrhosis and a previous episode of hepatic encephalopathy: a randomized study. *The American journal of gastroenterology* 2011; 106: 1081-1088
31. Rockey DC, Vierling JM, Mantry P et al. Randomized, double-blind, controlled study of glycerol phenylbutyrate in hepatic encephalopathy. *Hepatology* 2014; 59: 1073-1083
32. Bajaj JS, Kassam Z, Fagan A et al. Fecal microbiota transplant from a rational stool donor improves hepatic encephalopathy: A randomized clinical trial. *Hepatology* 2017; 66: 1727-1738
33. Bajaj JS, Salzman NH, Acharya C et al. Fecal Microbial Transplant Capsules Are Safe in Hepatic Encephalopathy: A Phase 1, Randomized, Placebo-Controlled Trial. *Hepatology* 2019, DOI: 10.1002/hep.30690:
34. Mukund A, Rajesh S, Arora A et al. Efficacy of balloon-occluded retrograde transvenous obliteration of large spontaneous lienorenal shunt in patients with severe recurrent hepatic encephalopathy with foam sclerotherapy: initial experience. *J Vasc Interv Radiol* 2012; 23: 1200-1206



Dr. Christian Labenz

Christian.Labenz@unimedizin-mainz.de
Universitätsmedizin Mainz



Prof. Dr. Joachim Labenz

Joachim.Labenz@diakonie-sw.de
Diakonie Klinikum Jung-Stilling, Siegen